

- tissue to the occurrence of atrial fibrillation. *Am J Cardiol* 2014; 113: 1505-8. DOI: 10.1016/j.amjcard.2014.02.005
- Mazurek T, Zhang LF, Zalewski A et al. Human epicardial adipose tissue is a source of inflammatory markers. *Circulation* 2003; 108: 2460-6. DOI: 10.1161/01.CIR.0000099542.57313.C5
- Montani JP, Carroll JF, Dwyer TM. Ectopic fat storage in heart, blood vessels and kidneys in the pathogenesis of cardiovascular diseases. *Int J Obes Relat Metab Disord* 2004; 28 (4): 58-65.
- Moore KL, Persaud TN. *The developing human. Clinically oriented embryology*. 7th ed. Philadelphia, PA: Saunders: 2003.
- Nelson MR, Mookadam F, Thota V. *Epicardial Fat: An Additional Measurement for Subclinical Atherosclerosis and Cardiovascular Risk Stratification*. *J Am Soc Echocardiogr* 2011; 24 (3): 339-45.
- Sacks HS, Fain JN, Cheema P et al. Inflammatory genes in epicardial fat contiguous with coronary atherosclerosis in the metabolic syndrome and type 2 diabetes: changes associated with pioglitazone. *Diabetes Care* 2011; 34: 730-3. DOI: 10.2337/de10-2083
- Sacks H.S., Fain JN. Human epicardial adipose tissue: a review. *Am. Heart J.* 2007; 153: 907-917. DOI: 10.1016/j.ahj.2007.03.019.
- Sun K, Kusminski C, Scherer P. Adipose tissue remodeling and obesity. *J Clin Invest* 2011; 121 (6): 2094-101. DOI: 10.1172/10145887; Hajer G, Haeflén T, Visseren F. Adipose tissue dysfunction in obesity, diabetes, and vascular diseases. *Eur Heart J* 2008; 29: 2959-71. DOI: 10.1093/eurheartj/ehn387.

УДК:616.314-07-089.843

ЗБ-ПЛАНИРОВАНИЕ ДЕНТАЛЬНОЙ ИМПЛАНТАЦИИ С ПОМОЩЬЮ НАВИГАЦИОННЫХ ШАБЛОНОВ НА ПРИМЕРЕ КЛИНИЧЕСКОГО СЛУЧАЯ

О.А. Рахманова¹, С.М. Ризаева², А.Р. Мирзаев³, О.Н. Ризаева⁴

Ташкентский государственный стоматологический институт.

¹ООО «CRYSTAL DEMAL LIGHT», Яккасарайский рай-н.ул. Шота-Руставели, Ташкент: ORCID: <http://orvid.org/0000-0001-7864-5624>.²Кафедра факультетской ортопедической стоматологии ТГСП, Яшнабадский район, улица Махтумкули, 103, 100047, Ташкент ОРЦИО: <http://orcid.org/0000-0002-6658-4884>.³Кафедра хирургической стоматологии и дентальной имплантологии ТГСП, г. Ташкент, Яшнабадский район, улица Махтумкули, 103, 100047. ORCID: <http://orvid.org/Q000-0002-7817-5375>.

РЕЗЮМЕ

Введение: В современный протокол лечения пациентов с частичной или полной адентией применяется операция имплантации при помощи имплантатов. Одной из наиболее частых осложнений является неправильно подобранный угол наклона имплантата, что влечет за собой ряд осложнений в виде неправильного распределения нагрузки при протезировании и резорбции кости. [1] В связи с этим особую роль при имплантации занимает использование 3д шаблонов и виртуального планирования имплантации зубов.

Цели и задачи: Обоснование применения навигационных шаблонов во время планирования, как профилактика осложнений имплантологической операции.

Материалы и методы: Изучение снимков КЛКТ, снятие отенков с челюстей слепочной массой, изготовление и изучение моделей челюстей, произведена разметка анатомически важных

структур, оценивание совместимости оптимальной окончательной позиции зубов, использован (ScanMarker 3-Diemme, Канту Италия) для определения центральной окклюзии, TopScan, OpenTechnology, Rezatto, Brescia, Italy) для получения снимков челюстей и изготовления навигационного шаблона.

Результаты: Использование хирургического шаблона существенно снижает проблему хирургического результата уже на этапах планирования операции.

Заключение: Таким образом можно сделать вывод, что при использовании хирургических шаблонов возможно избежать внутриоперационных и послеоперационных осложнений и добиться высоких эстетических результатов в короткие сроки.

Ключевые слова: дентальная имплантация, стереолитографический хирургический шаблон, компьютерная томография.

3D PLANNING OF DENTAL IMPLANTATION USING NAVIGATION TEMPLATES ON THE EXAMPLE OF A CLINICAL CASE

S.M. Rizayeva, O.A. Rahmanova, R.A. Mirzayev, O.N. Rizayeva

¹LLC Crystal Dental Light, Yakkasarai district, Shota-Rustaveli Str, Tashkent. E-mail: ORCID ID: <http://orcid.org/0000-0001-7864-5624>.

²Department of faculty orthopedic dentistry of ESDI, Yashnabad district, Makhtumkuli street, 103, 100047, Tashkent.

E-mail: ORCID ID: <http://orcid.org/0000-0002-6658-4884>.

²Department of surgical dentistry and dental implantology of ESDI, Tashkent, Yashnabad district, Makhtumkuli street, 103, 100047.

E-mail: ORCID ID: <http://orcid.org/0000-0002-7817-5375>.

ABSTRACT

Introduction: In the modern protocol of treatment of patients with partial or complete adentia, implantation surgery is used with the help of implants. One of the most common complications is an incorrectly selected angle of inclination of the implant, which leads to a number of complications in the form of incorrect load distribution during prosthetics and bone resorption. In this regard, the use of 3D templates and virtual planning of dental implantation plays a special role in implantation.

Objectives: Justification of the use of navigation templates during planning, as a prevention of complications of implantological surgery.

Materials and methods: The study of CBCT images, removal of the spines from the jaws with a cast mass, marking of anatomically important structures, assessing the compatibility of the optimal final position of the teeth, used (Scan Marker 3-Diemme, Cantu Italy) to determine the central occlusion, Top Scan, Open Technology, Rezatto, Brescia, Italy) to obtain images of the jaws and make a navigation template.

Results: The use of a surgical template significantly reduces the problem of the surgical result already at the stages of planning the operation.

Conclusion: Thus, it can be concluded that when using surgical templates, it is possible to avoid intraoperative and postoperative complications and achieve high aesthetic results in a short time.

Key notes: dental implantation, stereolithographic surgical guide, computed tomography.

Актуальность: Для чего навигационные шаблоны становятся необходимостью для каждого имплантолога и ортопеда стоматолога? Такие шаблоны дают возможность до операции спланировать и иметь контроль движения фрез во время сверления для позиционирования имплантатов в нужной точке и не только в анатомическом плане, но и для последующей правильной ортопедической помощи при восстановлении зубных дуг [2]. Навигационные шаблоны в дентальной имплантологии появились не так давно, не все имплантологи начали их внедрять в практику, но бывают сложные клинические случаи, при которых шаблоны становятся необходимостью [3]. И на

нашем клиническом случае нам хотелось бы показать важность 3D-планирования при установке дентальных имплантатов.

Цель: Обоснование применения навигационных шаблонов во время планирования, как профилактика осложнений имплантологической операции.

Материалы и методы: Пациентка 1965 года рождения обратилась в стоматологию с жалобами на отсутствие зубов, неполноценность приема пищи и ощущения эстетического дискомфорта. В клинике у пациентки во время объективного осмотра была выявлена частичная вторичная адентия нижней челюсти, неравномерная атрофия альвеолярного гребня в боковых отделах, были получены оттиски верхней и нижней челюстей с помощью альгинатной слепочной массой незамедлительно была произведена отливка гипсовых моделей. (Рис.1)

В зуботехнической лаборатории были изготовлены восковые пластинки по традиционной методике. При помощи восковых валиков были воссозданы окклюзионные соотношения челюстей, при этом учитывались параметры смыкания, фонетические параметры, а также учитывался уровень поддержки прилегающих мягких тканей (согласно Pound) [5]. Пациентку отправили в диагностический центр для получения аксиального КТ изображения. Во время КЛКТ были получены два снимка. Первое сканирование КЛКТ исследо-

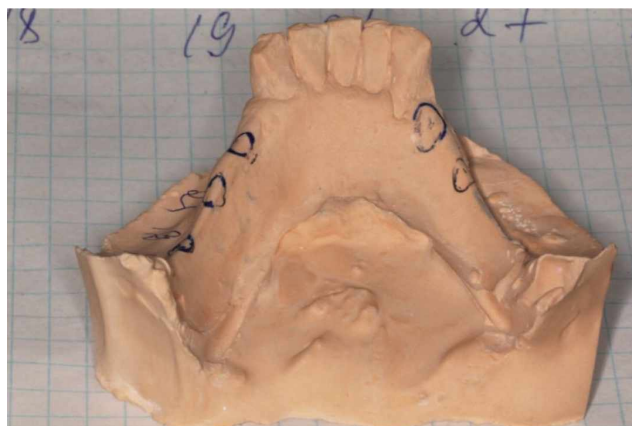


Рис. 1. Модель из супергипса
Fig.1. Plaster pattern

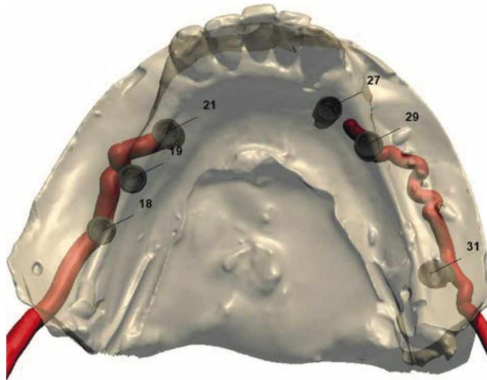


Рис. 2. Виртуальная модель, где проведено обозначение нижнечелюстного канала и планирование 6 имплантатов

Fig. 2. A virtual model, where the designation of the mandibular canal and the planning of 6 implants were carried out.

Bone density (HU)

D1	1251 - ∞
D2	851 - 1250
D3	351 - 850
D4	151 - 350
	-∞ - 150

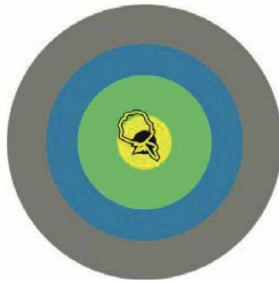


Рис.3. Показатели распределения плотности окружающей имплантат кости: от серой зоны (тип кости D1- наиболее плотная , более 1000 единиц HU) до жёлтой (тип кости D-4 наименее плотная, менее 500 единиц HU).

Fig.3. Indicators of the density distribution of the bone surrounding the implant: from the gray zone (bone type D1 - the densest, more than 1000 HU units) to the yellow zone (bone type D-4-the least dense, less than 500 HU units).




Рис. 4. Показатели остеоденситометрии кости
Fig. 4. Indicators of the bone osteodensitometry

ванне пациента с рентгенологическим шаблоном с установленными рентгеноконтрастными маркерами в состоянии дезокклюзии, было произведено при помощи Скан маркер CerapScanMarker 3-Diemme, Канту Италия). Пациентке были установлены восковые пластинки для определения центральной окклюзии. Для стабилизации протеза во время сканирования был использован двухсторонний оттиск (регистратор прикуса) . В лаборатории зубной техник произвел второе сканирование- КЛКТ сканирование моделей и протеза с рентгеноконтрастными маркерами сканировали с помощью лабораторного маркера Чордсан, OpenTechnology, Rezatto, Brescia, Italy), сначала отдельное сканирование верхней, а затем нижней челюстей, затем в положении центральной окклюзии. [6] В итоге было получено два снимка STL, первый- с анатомией пациента, второй - с планируемым протезом. Полученные КЛКТ снимки мы тщательно изучили по следующим параметрам: **Первый этап** анализа КТ- исследования включал в себя определение правильности позиционирования пациента во время КТ-исследования. Показателями правильно проведенного снимка, является параллельность аксиальной плоскости по отношению к окклюзионной плоскости или рентгенографического шаблона. **Вторым этапом** была произведена разметка анатомически важных структур. (Рис.2)

Третий этап: была произведена оценка совместимости оптимальной окончательной позиции зуба, также была определена плотность и тип кости вокруг имплантата (Рис.3-5).

Четвертый этап включал в себя выбор установки имплантата в соответствии с желаемым протезным результатом а также учитывая соотношение имплантатов и нерва.(Рис.6-10)

В зуботехнической лаборатории на принтере 3D, был напечатан индивидуальный хирургический стереолитографический шаблон с навигационными втулками. (Рис. 11).

Utzutz

Рис. 5. Визуализация соприкосновения осей имплантатов с различными типами костной ткани.

Fig. 5. Visualization of the contact of the implant axes with different types of bone tissue.

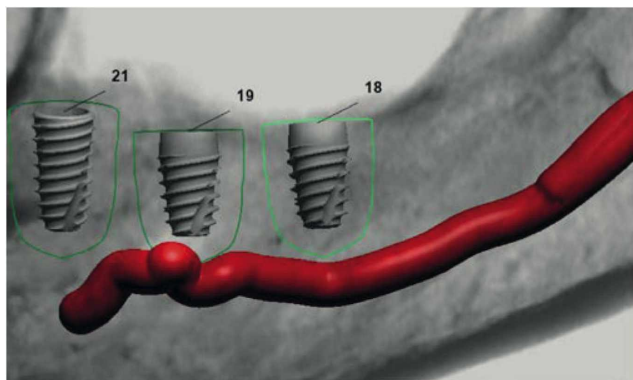


Рис. 6. Положение планируемых имплантатов в кости и их расположение относительно нижнечелюстного нерва.

Fig. 6. The position of the planned implants in the bone and their position relative to the mandibular nerve

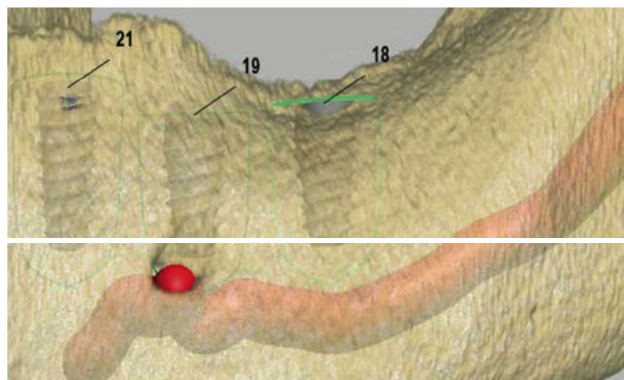


Рис. 7. Позиционирование имплантатов в кости нижней челюсти с проекцией нижнечелюстного нерва

Fig. 7. Positioning of the implant position in the mandibular bone with the projection of the mandibular nerve

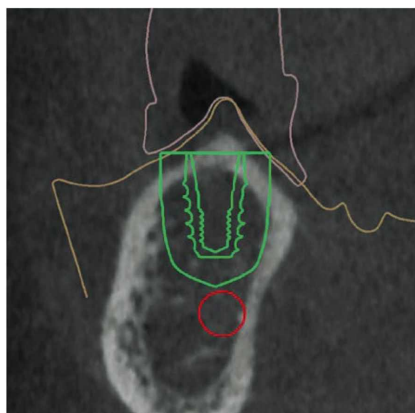


Рис. 8. Поперечный срез кости и позиционированием имплантатов

Fig. 8. A cross-section of the bone and positioning of the implant.

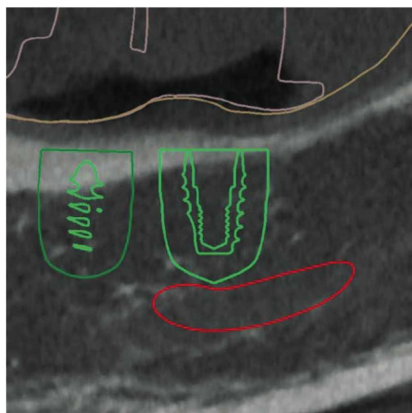


Рис. 9. Продольный срез кости нижней челюсти с обозначением нижнечелюстного нерва и позиционирование имплантата в кости.

Fig. 9. Longitudinal section of the mandibular bone with the designation of the mandibular nerve and positioning of the implant in the bone.

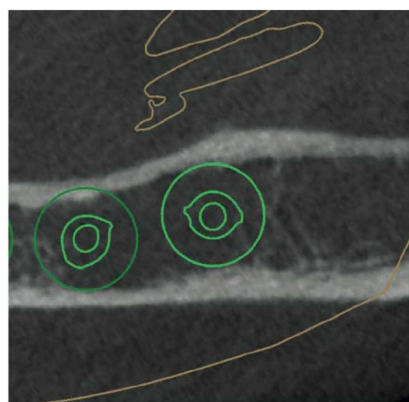


Рис. 10. Поперечный срез кости и позиционирование имплантатов

Fig. 10. A cross-section of the bone and positioning of implants



Рис. 11. Навигационный шаблон.

Fig. 11. Navigation template

По данному шаблону мы еще до имплантации выбираем оптимальную технику имплантации и хирургический протокол. (Табл. 1.2)

Таблица 1 . Размеры, дизайн и позиции имплантатов
Implantsizes, designs, andpositions

Параметры имплантатов			
Позиция имплантатов (UNN)	18	19	21
Производитель	Impro	Impro	Impro
Тип	Impro	Impro	Impro
	D4.0 L7.0	04.0 L7.0	04.0 L8.
Серийный номер	FXS4007	FXS4007	FXS4008
Длина мм	7	7	8
Диаметр (0), мм	4	4	4
Цвет	Green	Green	Gree



Таблица 2. Показатели линейных и угловых измерений позиционирования имплантатов: размеры, дизайн и позиции имплантатов

The values of the linear and angular measurements of the positioning of the implants: the size, design and position of implants

Позиция имплантатов (UNN)	27	29	31
Производитель	Impro	Impro	Impro
Тип	Impro P3.7 D3.6 L8.0	Impro D4.0 L7.0	Impro D4.0 L7.0
Серийный номер	FXS3608	FXS4007	FXS4007
Длина, мм	8	7	7
Диаметр (Ø), мм	3,6	4	4
Цвет	Yellow	Green	Green

Этот шаблон фиксируется во рту пациента перед операцией позволяя устанавливать врачу имплантаты точно в таком же положении, которое было выбрано в программе во время планирования. Далее в зуботехнической лаборатории 3 ShapelImplantStudio был изготовлен временный частично съёмный протез на 3D принтере, как прототип будущего зубного ряда (Рис. 12).

Результаты и обсуждения. Таким образом, благодаря предварительному цифровому планированию с последующим изготовлением навигационного шаблона возможно избежать внутриоперационных и постоперационных осложнений. [7] Планирование проведения хирургической операции имплантации при помощи 3D планирования обладает рядом преимуществ, по сравнению с классическим методом планирования по рентгеновскому снимку КТ с дальнейшей установкой имплантата методом «свободной руки» врачом хирургом-имплантологом непосредственно в полости рта пациента.



Рис. 12. Частично-съёмный протез печать 3D, Fig. 12. partially-removable prosthesis, 3D printing

Заключение. Преимущества планирования имплантации по навигационному шаблону заключаются в следующем:

- Четкое планирование и безопасность во время операции.
- Бескровный метод имплантации, возможность установки имплантата без разреза мягких тканей.
- Возможность спланировать итоговый результат будущей ортопедической конструкции, контроль эстетического аспекта.
- Возможность в некоторых случаях обойти нижнечелюстной канал.
- На этапе имплантологического планирования, возможно, прогнозировать наиболее подходящий вид будущей ортопедической конструкции.
- Возможность точно определить необходимый угол наклона для постановки имплантата.
- Минимальная травматизация во время операции, как следствие, - минимальные боли, отеки в постоперационный период.

Литература/References

1. Лебедеко И.Ю., Брагин Е.А., Каливарджиян Е.С., Стоматология - Москва 2015.-640с. Lebedenko I.Y., Bragin E.A., Kalivarzhyan E. S., Proslhodonlics. Moscow, 2015-640с. <https://doi.org/10.1115/2020/2689353>
2. <https://www.hindawi.com/journal/2020/2689353/>
3. <https://doi.org/10.1155/2020/2689353> {10.1155/2020/2689353}
4. M.S. Howe, W. Keys, and D. Richards, "Long-term (10-year) dental implant survival: a systematic review and sensitivity meta-analysis," *Journal of Dentistry*, vol. 84, no. 9, pp. 9-21, 2019. View at: Publisher Site \ Google Scholar
5. J. A. Griggs, "Dental implants," *Dental Clinics of North America*, vol. 61, no. 4, pp. 857-871, 2017. View at: Publisher Site \ Google Scholar
6. T. Jemt, "A retro-prospective effectiveness study on 3448 implant operations at one referral clinic: a multifactorial analysis. Part II: clinical factors associated to peri-implantitis surgery and late implant failures," *Clinical Implant Dentistry and Related Research*, vol. 19, no. 6, pp. 972-979, 2017. View at: Publisher Site \ Google Scholar
7. R. A. Meyers, "Prevention and management of nerve problems in implant dentistry," *Journal of Oral Implantology*, vol. 25, no. 2, pp. 127-129, 1999. View at: Google Scholar