

9. Воложин А.И. Повышение биологической совместимости протезов из полиметилметакрилата с использованием гидроксиапатита / А.И. Воложин, И. Омаров, А.П.Воронов. // *Стоматология* -1997, №5 - с. 40-43.
10. Делест А.В., Джо Адев С.Е., Сапожников С.Б. Обоснование комбинированной шины собственной конструкции с использованием методов математического моделирования // *Проблемы стоматологии*. - 2010. -№4. - С. 22-25.
11. Панин А.В., Оптимизация глубины препарирования зубов при изготовлении металлокерамических конструкций. //Автор, дисс ... канд. мед. Наук: 14.00\*21 - Москва 2007 - 20 с.
12. Lobbezoo E, Ahlberg J, Glares A.G., Kato Г. Коуано К., Lavigne G.J. и другие. Определение и грация бруксизма: международный консенсус // *J Oral Rehabil*. 2013; 40: 2-4
13. Петраков Д.С. Ретроспективная оценка качества планирования и проведения ортопедического лечения несъемными стоматологическими конструкциями. // Автореферат диссертации, дисс ... к.м.н. 14.0. 21, Москва, 2008 а - 20 с.
14. А.А. Кулаков Разработка и клиничко-экспериментальное обоснование конструкции двухэтапных внутрикостных имплантатов / А.А. Кулаков, Ф. Абдуллаев // *Клиническая стоматология*. 2002. - \*№3. - С. 3
15. А.А. Кулаков Особенности прямой имплантации с использованием имплантатов различной конструкции / А.А. Кулаков, Ф. Абдуллаев // *Новое в стоматологии*. 2002. - № 5 (105). - С. 85-87.
16. Перова М.Д. Реабилитация тканей зубочелюстной области. Клиничко-теоретические исследования в современной пародонтологии и имплантологии / М.Д. Перова // *Новое в стоматологии*. -2001. -Нет. 3.П. 9396.
17. Сафаров М.Т., Арсланов О.Ю., Ирисалиев Х.И., Ташипулатова К.М., Оценка компенсаторно-адаптивных механизмов мостовидного протезирования при конечных дефектах зубного ряда с использованием внутрикостных имплантатов методом электромиографии. *Американский журнал медицины и медицинских наук*, Вып. . \*10 № 9, 2020, с. 657-659.
18. Чумаченко Е.Н., Арутынов С.Д., Лебедеко И.Ю. Математическое моделирование тензорно-деформированного состояния зубов. - М., 2003. - 261 с.
19. Ю.В.Петров Основы имплантологии и протезирования на денальных имплантатах: Учебное пособие / Ю.В. Петров, М. Садыков, Т.В.Меленберг. Самара: Сам! МУ 2003. - 56с.
20. И. И. Шакеров. Исследование кортикального слоя кости лунок зубов с точки зрения прямой имплантации / И.И. Шакеров, М. 3. Миргазизов // *Российский стоматологический журнал*. 2001. - №5. - С. 4-6.
21. Наумович С.С., Наумович С.А. Современные возможности и практическое применение математического моделирования в стоматологии // *Современная стоматология* №1 - 2011: 6-38.

УДК: 617.586:616.379-008.64] -612.017.11-616.017.34

## ИММУНО-МОРФОЛОГИЧЕСКАЯ ХАРАКТЕРИСТИКА ТЕЧЕНИЯ СИНДРОМА ДИАБЕТИЧЕСКОЙ СТОПЫ

Ж.А. Нарчаев, Ф.Ж. Нарчаев

Ташкентский государственный стоматологический институт, Яшнабадский район, ул. Махтумкули, 103, 100047, Ташкент. E-mail: njatdsi@gmail. com ORCID: <http://orcid.org/0000-0001-5551-0217>.

### РЕЗЮМЕ

Цель исследования: изучить иммунологические и морфологические особенности течения гнойно-некротических процессов в нижних конечностях на фоне местного применения протеолитического фермента кукумазим.

**Материал и методы:** Обследованы 352 больных с гнойно-некротическими поражениями нижних конечностей на фоне СД. Больные в зависимости от проведенного лечения распределены на 2 группы. I группу составляли 112 больных, которым проведено традиционное комплексное лечение. Во II группу включены 240 больных, которым

проведено комплексное лечение с местным применением протеолитического фермента растительного происхождения кукумазим. Результаты лечения оценивались на основании показателей морфологических и иммунологических исследований.

**Результаты.** Установлено, что гнойно-некротические осложнения в нижних конечностях протекают выраженным снижением гуморального и клеточного иммунитета, о чем свидетельствовали лимфопения, дисбаланс популяций лимфоцитов, угнетение фагоцитарной активности нейтрофилов и макрофагов. Местное применение кукумазима судя по морфологическим данным, позволяло купированию гнойно-некротических процессов



в стопе с одной стороны, с другой, оказало ощутимый положительный сдвиг регенераторно-пролиферативным механизмам в поврежденных тканях. На фоне местного применения кукумазима отмечалось не только тенденция к нормализации показателей иммунитета за счет повышения количественного содержания клеточных элементов, но и качественное их улучшение.

**Вывод.** На основании проведенных исследований установлено, что гнойно-некротические

осложнения в нижних конечностях протекают выраженным снижением гуморального и клеточного иммунитета. Местное применение кукумазима в составе комплексного лечения способствовало нормализации показателей иммунитета и купированию гнойно-некротического процесса.

**Ключевые слова:** сахарный диабет, синдром диабетической стопы, лечение.

## IMMUNO-MORPHOLOGICAL CHARACTERISTICS OF THE COURSE OF DIABETIC FOOT SYNDROME

Zh.A. Narchaev, F.Zh. Narchaev

Tashkent State Dental Institute, Yashnabad district, 103 Makhtumkuli str., 100047, Tashkent. E-mail: njatdsi@gmail.com ORCID: <http://omid.org/0000-0001-5551-0217>.

### RESUME

**Objective:** to study the immunological and morphological features of the course of purulent-necrotic processes in the lower extremities against the background of local application of the proteolytic enzyme cucumazim.

**Material and methods:** 352 patients with purulent-necrotic lesions of the lower extremities on the background of DM were examined. Patients were divided into 2 groups depending on the treatment performed. Group I consisted of 112 patients who underwent traditional complex treatment. Group II included 240 patients who underwent complex treatment with local application of the plant-derived proteolytic enzyme cucumazim. The results of treatment were evaluated on the basis of morphological and immunological studies.

**Results.** It was found that purulent-necrotic complications in the lower extremities occur with a pronounced decrease in humoral and cellular immunity, as evidenced by lymphopenia, an imbalance in lymphocyte populations, and inhibition of phagocytic activity of neutrophils and macrophages. Local use of cucumazim, judging by morphological data, allowed the relief of purulent-necrotic processes in the foot on the one hand, on the other, had a significant positive shift in regenerative-proliferative mechanisms in damaged tissues. Against the background of local use of cucumazim, there was not only a tendency to normalize immunity indicators by increasing the quantitative content of cellular elements, but also their qualitative improvement.

**Conclusion.** Based on the conducted studies, it was found that purulent-necrotic complications in the lower extremities occur with a pronounced decrease in humoral and cellular immunity. Local use of cucumazim as part of a complex treatment contributed

to the normalization of immunity indicators and the relief of the purulent-necrotic process.

**Key words:** diabetes mellitus, diabetic foot syndrome, treatment.

### АКТУАЛЬНОСТЬ

Неуклонный рост заболеваемости сахарным диабетом (СД) во всем мире обозначил эту проблему как одну из самых актуальных не только в медицинском, но и в социальном плане. В настоящее время число больных СД во всем мире превышает 170 млн. человек. Динамика возрастания частоты поражения стопы показывает, что у 15% больных СД встречаются патологические изменения в нижних конечностях с широким спектром проблем стопы [1, 2, 5, 8, 9].

Синдром диабетической стопы (СДС) - патологическое состояние стоп больного СД, которое возникает на фоне поражения периферических нервов, сосудов, кожи и мягких тканей, костей и суставов и создает условия для формирования острых и хронических язв, костно-суставных поражений и гнойно-некротических процессов. Гнойно-некротический процесс в нижних конечностях при СД имеет ряд особенностей: 1) как, правило, он влажный; 2) подчас деструкция сухожилий, фасций и костной ткани заканчивается секвестрацией; 3) наблюдается сочетание воспаления, некроза и некролиза одновременно; 4) отмечается феномен взаимного отягощения, нарушения всех видов обмена веществ (особенно углеводного и белкового); 5) интоксикация достигает высокой степени [3, 4].

В последние годы в местном лечении гнойно-некротических процессов в нижних конечностях у больных СД значительная роль отводится группе ферментов, в том числе протеолитических. Применяются протеолитические ферменты животного,

бактериального и растительного происхождения. К сожалению, в литературных источниках недостаточно освещены иммунологические и морфологические особенности течения гнойно-некротических процессов в нижних конечностях на фоне местного применения протеолитических ферментов<sup>^</sup>, 7].

### ЦЕЛЬ ИССЛЕДОВАНИЯ

Изучить иммунологические и морфологические особенности течения гнойно-некротических процессов в нижних конечностях на фоне местного применения протеолитического фермента кукумазим.

### МАТЕРИАЛ И МЕТОДЫ

Обследованы 352 больных с гнойно-некротическими поражениями нижних конечностей на фоне СД. Больные в зависимости от проведенного лечения распределены на 2 группы. I группу составляли 112 больных, которым проведено традиционное комплексное лечение, включающее коррекцию углеводного, белкового, жирового обменов, реологических свойств крови, улучшение состояния микроциркуляторного русла, антибиотикотерапия, лечение сопутствующих патологий. Во II группу включены 240 больных, которым проведено комплексное лечение с местным применением протеолитического фермента растительного происхождения кукумазим. Морфологические исследования биоптатов, взятых у больных проводились традиционным способом, в частности кусочки фиксировались в 10% растворе нейтрального формалина. Гистологические срезы, взятые из парафиновых блоков, окрашивались гематоксилин-эозином и просматривались световым микроскопом «Биолам-16». Морфологические исследования проведены в отделении патологической анатомии Республиканского специализированного научного центра хирургии имени академика В. Вахидова МЗ РУз. Для исследования иммунного статуса использовались моноклональные антитела производства Института иммунологии РФ: для определения Т-лимфоцитов (СД-5) - ЛТ1; субпопуляция хелперов-индукторов - ЛТ4; супрессоров цитотоксических киллеров (СД-8) - ЛТ8; В-лимфоцитов - 3F-3. Пул «нулевых» лимфоцитов определяли косвенным методом по Frolandetal путем вычитывания суммы числа Т- и В-клеток от общего количества лимфоцитов. Иммуноглобулины класса А, М и G определяли методом радиальной иммунодиффузии по Манчини. Фагоцитарный показатель иммунитета определяли с помощью однодневной культуры стафилококка. Для определения уровня лизоцима в сыворотке крови применяли метод диффузии в агаре.

### РЕЗУЛЬТАТЫ И ОБСУЖДЕНИЕ

Осложненное течение гнойно-некротических процессов у обследованных больных сочеталось с существенными изменениями в системе клеточного и гуморального иммунитета. Следует особо отметить, что прослеживается четкая связь между особенностями клинического течения гнойно-некротических осложнений в нижних конечностях у больных сахарным диабетом и состоянием иммунологической реактивности организма. Поэтому оценку эффективности лечения считали необходимым проводить по показателям гуморального и клеточного иммунитета.

У больных в обеих группах отмечались выраженные изменения показателей клеточного иммунитета. Особые отклонения мы наблюдали со стороны Т-лимфоцитов. Наблюдалось достоверное снижение абсолютного ( $1057,7 \pm 38,3$  и  $961,8 \pm 43,3$  кл/мкл соответственно) и относительного ( $48,3 \pm 3,2\%$  и  $46,2 \pm 3,8\%$  соответственно) чисел Т-лимфоцитов ( $p < 0,001$ ). Также наблюдалось достоверное снижение абсолютного ( $683,3 \pm 46,7$  и  $688,5 \pm 47,6$  кл/мкл соответственно) и относительного показателей Т-хелперов ( $p < 0,001$ ). При этом достоверного различия содержания Т-супрессоров от нормальных значений не наблюдали ( $p > 0,001$ ). В обеих группах больных отмечалось достоверное повышение как абсолютного, так и относительного содержания В и 0-лимфоцитов ( $p < 0,001$ ), что указывало на перенапряжение иммунной системы.

Наиболее информативным для оценки фагоцитарной активности следует считать индекс поглощения, то есть фагоцитарное число, которое отражает завершенность фагоцитоза и индекс бактерицидности - способность фагоцита переваривать захваченный микроб. Фагоцитарное число во всех группах больных был достоверно ( $p < 0,001$ ) низких цифрах, составляя  $43 \pm 3,5$  и  $46,5 \pm 4,7\%$  соответственно.

При поступлении больных наблюдали значительные изменения показателей гуморального иммунитета. Это в основном выражалось в достоверном ( $p < 0,001$ ) повышении содержания IgM ( $3,6 \pm 0,3$  и  $3,8 \pm 0,3$  г/л соответственно). Достоверного отличия показателей IgG от нормальных значений мы не наблюдали. Содержание лизоцима в группах обследованных больных при поступлении было достоверно низким ( $p < 0,001$ ), составляя  $1,27 \pm 0,2$  и  $1,2 \pm 0,1$  соответственно.

Улучшение показателей иммунологической реактивности в процессе проводимого лечения являлась одним из достоверных показателей уменьшения воспалительного процесса в нижней конечности.

У больных I группы наблюдалось недостоверное повышение содержания Т-лимфоцитов, Т-хелперов ( $p > 0,05$ ), но дефицит Т-лимфоцитов по срав-



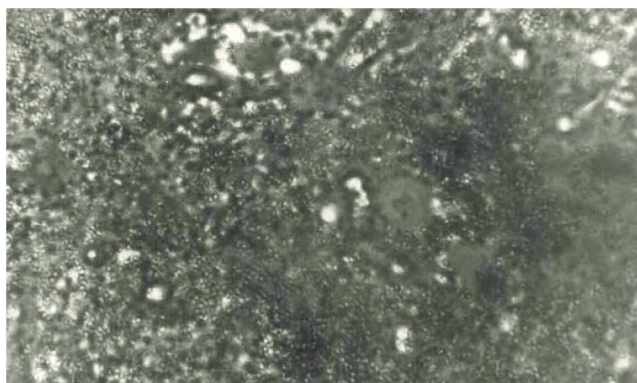


Рис. 1. Нал ичи нейтрофилов, макрофагов, детритных масс в мазках отпечатках. Световая микроскопия. Окраска гематоксилин-эозином. Ув.х160.

Fig. 1. Presence of neutrophils, macrophages, detritus masses in smears of fingerprints. Light microscopy. Hematoxylin-eosin staining, zoom x160.

нению с нормальными значениями составил 15%. Абсолютные и относительные показатели В-лимфоцитов все еще оставались в достоверно высоких цифрах, составляя  $477,9 \pm 22,9$  кл/мкл и  $25,4 \pm 1,1\%$  соответственно ( $p < 0,05$ ). Также отмечалось недостоверно высокое содержание  $\theta$  лимфоцитов  $434,9 \pm 67,4$  кл/мкл и  $24,9 \pm 3,3\%$  ( $p > 0,01$ ), которое показывало на недостаточное формирование клеточного иммунитета на имеющиеся гнойно-некротические процессы в нижней конечности. При изучении показателей гуморального иммунитета отмечалось, что даже в конце лечения содержание иммуноглобулинов класса М и G находились в недостоверно высоких цифрах -  $13,6 \pm 0,7$  и  $3,6 \pm 0,3$  ( $p > 0,01$ ). Содержание лизоцима в сыворотке крови все еще оставалось низким  $1,63 \pm 0,24$  ( $p > 0,01$ ).

В цитологических препаратах отмечено наличие нейтрофилов, макрофагов, детритных масс

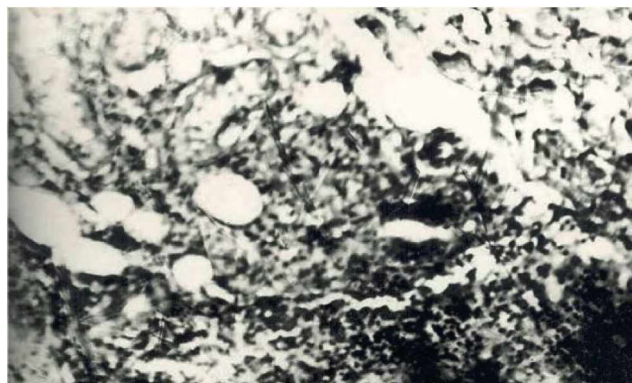


Рис. 2. Кожа с подкожной клетчаткой с детритной массой, элементами воспаления при традиционном лечении. Световая микроскопия. Окраска гематоксилин-эозином. Ув.х160.

Fig. 2. Skin with subcutaneous tissue with detritus, elements of inflammation in traditional treatment. Light microscopy. Hematoxylin-eosin staining, zoom x160.

(рис. 1), в гистологических срезах выявлялась некротическая ткань среди элементов кожи и подкожной клетчатки (рис. 2).

Во второй группе иммунологические исследования показали достоверного повышения относительных показателей Т-лимфоцитов до  $52,7 \pm 1,8\%$  и Т-супрессоров до  $19,8 \pm 1,7\%$  ( $p < 0,001$ ).

Отмечалось достоверное снижение абсолютного содержания В-лимфоцитов до  $442,7 \pm 28,3$  кл/мкл и относительного показателя  $\theta$ -лимфоцитов до  $21,8 \pm 2,3\%$  ( $p < 0,05$ ). При изучении гуморального иммунитета отмечалось тенденция к приближению содержания иммуноглобулинов к норме. Содержание лизоцима в сыворотке крови в конце лечения оставалось низким -  $1,75 \pm 0,1$  ( $p > 0,001$ ) по сравнению с исходными данными. Положительный сдвиг показателей иммунитета связано с

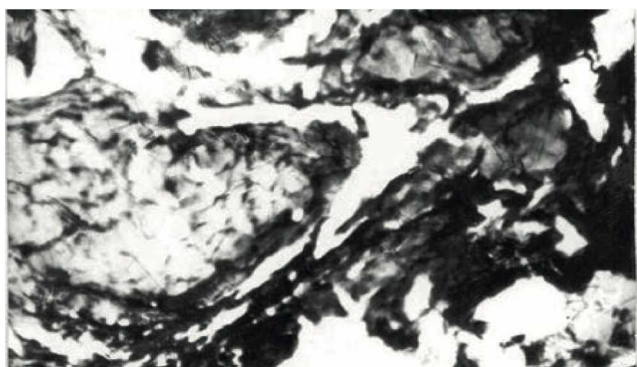


Рис. 3. Исчезновение некротических масс из поля зрения. Световая микроскопия. Окраска гематоксилин-эозином. Ув.х160.

Fig. 3. Disappearance of necrotic masses from the field of view. Light microscopy. Hematoxylin-eosin staining, zoom x160.

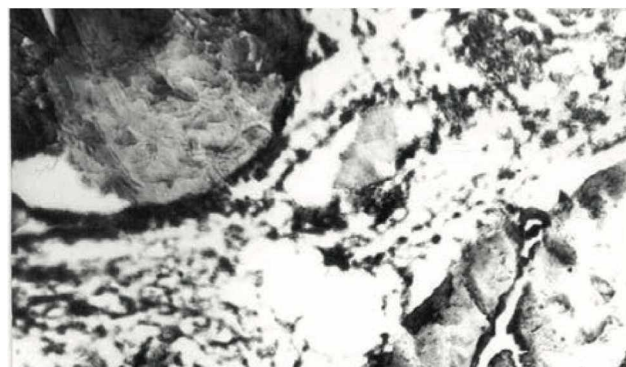

Рис. 4. Реваскуляризация поврежденной ткани. Световая микроскопия. Окраска гематоксилин-эозином. Ув.х160.

Fig. 4. Revascularization of damaged tissue. Light microscopy. Hematoxylin-eosin staining, zoom x160.

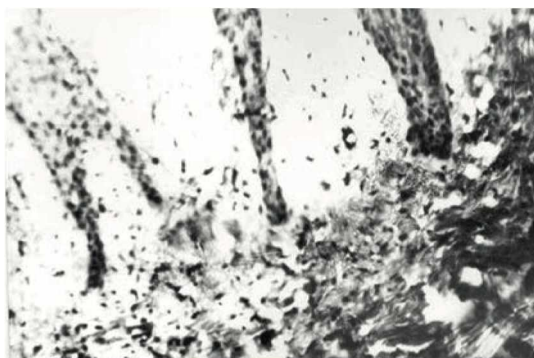

Рис. 5. Разрастание соединительнотканых прослоек вблизи гнойно-некротической раны. Световая микроскопия. Окраска гематоксилин-эозином. Ув.х160.

Fig. 5. Proliferation of connective tissue layers near a purulent-necrotic wound. Light microscopy. Hematoxylin-eosin staining, zoom x160.

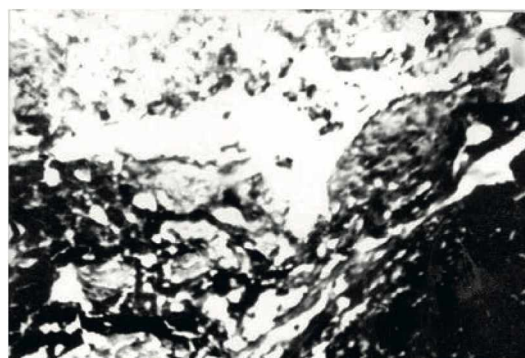

Рис. 6. Тяжи фибробластов, плазматических клеток, лимфоцитов в области гнойно-некротической раны. Световая микроскопия. Окраска гематоксилин-эозином. Ув.х160.

Fig. 6. Strands of fibroblasts, plasma cells, and lymphocytes in the area of a purulent-necrotic wound. Light microscopy. Hematoxylin-eosin staining, zoom x160.

очищением поверхности ран от гнойно-некротических масс, уменьшением признаков воспаления.

Морфологические исследования биоптатов и мазков-отпечатков показали некоторую положительную динамику, заключающаяся в уменьшении количества нейтрофилов в поле зрения, в гистологических препаратах отмечено снижение лейкоцитарно-плазматической инфильтрации тканей. Наблюдалось почти полное исчезновение из поля зрения некротических масс (рис. 3) с очищением раневой поверхности, отмечена тенденция к реваскуляризации поврежденной ткани (рис. 4). Вблизи раневых зон выявлялись нормализация структуры дермы с разрастанием соединительнотканых прослоек (рис. 5). В биоптатах, взятых из данной категории больных, отмечено наряду с наличием

тяжов фибробластов, лимфоцитов, плазматических клеток, которые свидетельствуют об интенсивности регенераторных процессов (рис. 6).

**Заключение.** Местное применение кукумази-ма судя по морфологическим данным, позволяло купированию гнойно-некротических процессов в стопе с одной стороны, с другой, оказало ощутимый положительный сдвиг регенераторно-пролиферативным механизмам в поврежденных тканях. На фоне местного применения кукумази-ма отмечалось не только тенденция к нормализации показателей иммунитета за счет повышения количественного содержания клеточных элементов, но и качественное их улучшение.

## Литература/References

1. Нарчаев Ж.А. Определение степени тяжести гнойно-некротического процесса на стопе при сахарном диабете. *Клиническая хирургия*. 2009;9(798):36-37. [Narchayev ZhA. Estimation of severity of purulent-necrotic process on the foot in diabetes mellitus *Klinichna khirurgiya*. '2009;9(798) :36-37. (In Russ.)]
2. Стряпухин В.В., Лищенко А.Н. Хирургическое лечение диабетической стопы. *Хирургия. Журнал имени Н.И.Пирогова*. 2011; 2:73-78. [Stryapukhin W, Lishchenko AN. Surgical treatment of the diabetic foot. *Khirurgiya. Zhurnal imeni N.I. Pirogova*. 2011;2:73-78. (In Russ.)]
3. American Diabetes Association. Standards of medical care in diabetes - 2008. *Diabetes Care*. 2008;31 :S12-S54.
4. Gazis A, Pound N, Macfarlane R. et al. Mortality in patients with diabetic neuropathic osteoarthropathy (Charcot foot). *Diabet Med*. 2004 Nov;21(11):1243-6.
5. Hunt D. Foot ulcers and amputations in diabetes. *Clin Evid*. 2006;(15):576-584.
6. Zgonis T.A., Roukis T.S. Systematic approach to diabetic foot infection. *Adv Ther. (USA)* 2005; 22:3: 244-262. '
7. Osterhoue MD, Kettner NW. Neuropathic osteoarthropathy in the diabetic foot. *Diabet Med*. 2005 Sep;22(9) :1289.
8. Petrova NL, Edmonds ME. Charcot neuro-osteoarthropathy-current standarts. *Foot Ankle Clin*. 2006Dec; 11 (4):775-789.
9. Zimny S, Reinsch B, Schatz H, Pfohl M. Effects of felted foam on plantar pressures in the treatment of neuropathic diabetic foot ulcers. *Diabetes Care* 2001 Dec;24(12): 2153-2154.