

5. Erciyas R., Sezer U., Us fun K, (2013). Effects of periodontal therapy on disease activity and systemic inflammation in rheumatoid arthritis patients, *Journal article* 19 (4). 394-400 doi. org/10.1111/odi.12017
6. Garib B., Qaradaxi S., (2011). Temporomandibular joint problems and periodontal condition in rheumatoid arthritis patients in relation to their rheumatologic status , *J. Oral Maxillofac Surg.* 69,2971-2978. doi.org 10.1016 j. jams.2011.02.131
7. Kawar N., Gajendrareddy P, Hart T. et al. (2011) Periodontal disease for the primary care physician. *Dis Mon.* 57,174-183. doi. org/10.1016/j. disamonth. 2011.03.003
8. Kobayashi T, Murasawa A., Komatsu Y. et al. (2010). Serum cytokine and periodontal profiles in relation to disease activity of rheumatoid arthritis in Japanese adults. 81, 650 -657. doi. org/10.1902/fop. 2010.090688
9. Marotte H., Farge P, Gaudin P. et al.,(2006). The association between periodontal disease and joint destruction in rheumatoid arthritis extends the link between the HLADR shared epitope and severity> of bone destruction, *Ann Rheum Dis.* 65.905-909. doi. org/10.1016/j. rhum. 2006.10.346
10. Mays, J. W. Sarmadi, M., & Moutsopoulos, N. M. (2012). Oral manifestations of systemic autoimmune and inflammatory diseases: diagnosis and clinical management. *Journal of Evidence Based Dental Practice*, 12(3), 265-282. doi. org/10.1016/s1532-3382(12) 70051 -9
11. Me.Grow W, Potempa J., Farley I).. Travis J. (1999). Purification, characterization, and sequence analysis of a potential virulence factor from porphyromonas gingivalis, peptidylarginine deiminase. *J.Immunology.* 3248-3256. doi. org/10.1128 iai. 67.7.3248-3256.1999
12. Pinho M., Oliveira R. Novaes A., Voltarelli J. (2009) Relationship between periodontitis and rheumatoid arthritis and the effect of nonsurgical periodontal treatment 20, 355-364. doi. org/10.1590/s0103-64402009000500001
13. Potikuri D., Dannana K, Kanchinadam S. et al. (2012). Periodontal disease is significantly higher in nonsmoking treatmentative rheumatoid arthritis patients. *Ann Rheum Dis.* 71, 1541-1544. doi.org/10.1136/annrheumdis-2011-200380
14. Shanbhag S., Dahiya M., Croucher R. (2012). The impact of periodontal therapy on oral health related quality> of life in adults. 39,725-735. doi. org/10.1111 fl 1600-051x. 2012.01910.x
15. Hajishengallis G., Lamont R. (2012). Beyond the red complex and into more complexity, the polymicrobial synergy> and dysbiosis model of periodontal disease etiology. *Mol.Oral Microbiol.* 27,409-419. doi.org/10.1111 /j.2041-1014.2012.00663.x
16. Wade W. (2011). The use of molecular methods for the characterization of the human oral microbiome changed our understanding of the role of bacteria in the pathogenesis of periodontal disease. *J. ClinicalPeriodontology.* 38, 7-16. doi. org/10.1111/j. 1600-051x. 2010.01679.x

УДК: 618.145-007:616.718.192-07:616.073.082.4

## ВОЗМОЖНОСТИ ТРАНСАБДОМИНАЛЬНОГО УЛЬТРАЗВУКОВОГО ИССЛЕДОВАНИЯ В ДИАГНОСТИКЕ ЭНДОМЕТРИОЗА ОРГАНОВ МАЛОГО ТАЗА

**Джурабаева Н.<sup>1</sup>, Акрамова Н.**

Ташкентский государственный стоматологический институт, Яшнабадский район, ул. Махтумкули, 103, 100047, Ташкент.

[ORCIDhttp://orcid.org/0000-0002-0000-0000](http://orcid.org/0000-0002-0000-0000).

### РЕЗЮМЕ

Эндометриоз характеризуется наличием ткани эндометрия вне матки. Когда эндометриальные зачатки проникают в брюшину более чем на 5 мм, это состояние называется глубоким тазовым эндометриозом. Хотя лапароскопия является золотым стандартом для диагностики эндометриоза брюшной полости, трансвагинальное ультразвуковое исследование представляет собой альтернативу, которая может способствовать выявлению заболевания, поскольку это доступное, недорогое,

неинвазивное обследование, позволяющее предоперационное планирование в случаях, требующих хирургического лечения. Однако в клинической практике трансвагинальное УЗИ до сих пор не используется широко в качестве обследования первой линии при подозрении на эндометриоз. В данной статье описываются результаты трансвагинального ультразвукового исследования глубокого эндометриоза.

**Ключевые слова:** эндометриоз, диагностическая визуализация, ультрасонография.



## POSSIBILITIES OF TRANSABDOMINAL ULTRASOUND IN THE DIAGNOSIS OF PELVIC ENDOMETRIOSIS

N. Dzhurabayeva, N. Akramova

Tashkent State Dental Institute

ORCID <http://omd.org/0000-0002-5355-2947>

### ABSTRACT

Endometriosis is characterized by the presence of endometrial tissue outside the uterus. When the endometrial buds penetrate more than 5 mm into the peritoneum, the condition is called deep pelvic endometriosis. Although laparoscopy is the gold standard for diagnosing abdominal endometriosis, transvaginal ultrasound is an alternative that can aid in disease detection because it is an affordable, inexpensive, non-invasive examination that allows preoperative planning in cases requiring surgical treatment. However, in clinical practice, transvaginal ultrasound is still not widely used as a first-line examination for suspected endometriosis. This article describes the results of transvaginal ultrasound examination of deep endometriosis.

**Key words:** *endometriosis, diagnostic imaging, ultrasonography*

### АКТУАЛЬНОСТЬ

Эндометриоз существенно влияет на качество жизни женщин. Помимо характерных симптомов (дисменорея, тазовая боль, диспареуния, изменения мочеиспускания и кишечные изменения), он вызывает психологический, семейный и социальный проблемы [1, 3].

В клинической практике до сих пор наблюдаются трудности с диагностикой эндометриоза. Следовательно, необходимо разработать методы, которые будут более доступными, менее инвазивными и имеют хорошую воспроизводимость [8]. Магнитно-резонансная томография уже давно является методом выбора для оценки заболеваний органов малого таза [3-6]. Хотя лапароскопия является золотым стандартом для установления диагноза глубокого эндометриоза, трансвагинальное ультразвуковое исследование может способствовать его выявлению, поскольку это доступное неинвазивное обследование, которое позволяет предоперационное планирование в случаях, требующих хирургического лечения [7].

Целью данного исследования было представить основные данные о глубоком эндометриозе таза при помощи трансвагинального ультразвукового исследования.

**Материалы и методы.** Сонография использовалась для диагностики эндометриоза в предоперационном периоде (82 больных). Исследования проводили на аппаратах SLE-501 (Литва), Affiniti-70 (Philips, Голландия) с линейными датчиками частотой 3,5 и

9 МГц. Цветное доплеровское исследование использует частоту повторения импульсов от 1000 до 1500 Гц, настенный фильтр 50 Гц и настройку цвета с высоким качеством. Каждое исследование проводилось в режиме реального времени.

На первом этапе обследования были обследованы матка и придатки надлобкового доступа, а также мочевого пузыря и почки. На втором этапе подвижность матки и яичников определялась с помощью трансвагинального ультразвукового исследования. Третий этап заключался в поиске таких маркеров, как локальная чувствительность и фиксация яичников. Затем искали «скользящий знак» (передняя стенка прямой кишки свободно скользит по задней шейке матки и задней стенке влагалища при легком давлении на шейку матки с помощью трансвагинального датчика). Четвертый этап включал поиск гипозоногенных узелков или неровностей в переднем и заднем отделах.

Все обследования проводились после подготовки пациента. Goncalves и соавт. [10] рекомендовали использовать пероральное слабительное вечером перед обследованием и клизму за час до исследования. В данной статье описаны расположение эндометриоза на разных участках, включая яичники, кишечник, заднюю шейную область, круглую связку, мочевого пузыря и миометрий, выявленные с помощью трансвагинального ультразвукового исследования.

Статистическую обработку данных осуществляли на персональном компьютере с использованием программы Excel. Для оценки эффективности диагностического теста в выявлении тех или иных морфологических изменений рассчитывали его чувствительность (Se), специфичность (Sp), прогностическая точность (Ac). Расчет чувствительности и специфичности сонографии в диагностике эндометриоза органов малого таза основывался на данных гистологического исследования.

**Результаты и их обсуждение.** Эндометридные узлы, которые представляют собой наиболее очевидное проявление эндометриоза при трансвагинальном ультразвуковом исследовании, обычно округлые, с правильными контурами и однородной эхотекстурой, а также гипозоногенные, содержащие диффузные участки низкой эхогенности [11].

Эндометриомы - охарактеризованы как одноклеточные кистозные опухоли с низкой эхогенностью (рис.1). Как правило при доплеровском исследовании была выявлена плохая васкуляризация.

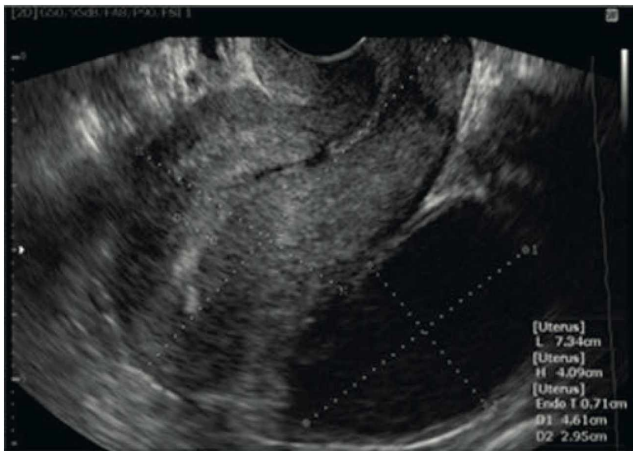


Рис. 1. Кистозные образования позади матки-гиперэхогенной структуры.

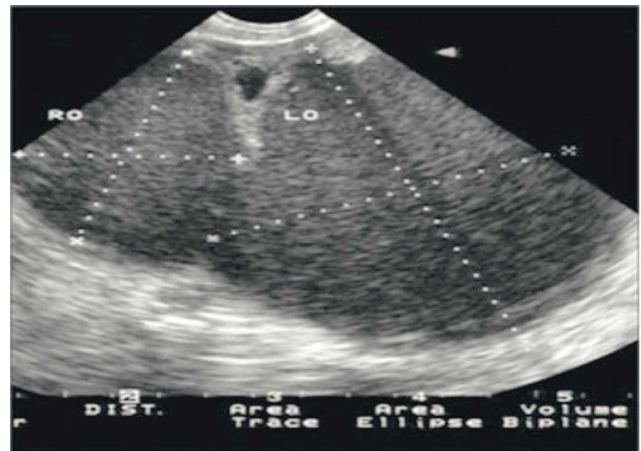

Рисунок 2. Эндометриомы правого и левого яичника.

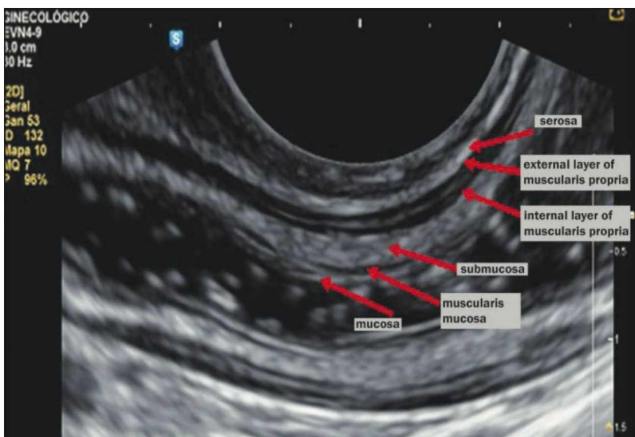


Рис. 3. Сагитальное трансагинальное ультразвуковое исследование нормальной прямой кишки.

Эндометридные узлы, локализующиеся в проекции яичников, представляют собой предупреждающий знак (рис. 2), требующий тщательной оценки наиболее распространенных участков глубокого эндометриоза, поскольку они являются маркерами более глубокого и тяжелого эндометриоза [7]. Следует подчеркнуть, что в клиническом

контексте эндометриомы яичников трансагинальное ультразвуковое исследование следует использовать для изучения степени поражения органов брюшной полости и малого таза эндометриозом, с целью выбора наиболее подходящего метода лечения [14].

Узелки или нерегулярные гипозоногенные поражения в стенке кишечника, затрагивающие собственную мышечную ткань кишки, можно классифицировать как глубокий эндометриоз с поражением кишечника [12]. Однако, чтобы распознать аспекты кишечного эндометриоза на УЗИ, необходимо распознавать нормальные ультразвуковые аспекты стенок кишечника (рис. 3).

Gongalves et al. [10] определяют эндометриоз кишечника как поражение собственной мышечной мышцы. Критерий, использованный этими авторами для прогнозирования такого поражения, заключался в наличии узелка или нерегулярного гипозоногенного утолщения собственной мышечной ткани петли кишечника, независимо от гиперэхогенного слоя, который разделяет внутренний и внешний слои собственной мышечной ткани (рис. 4).

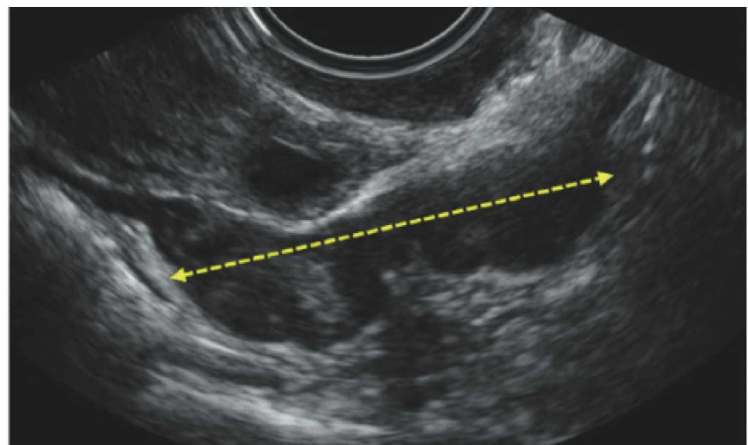
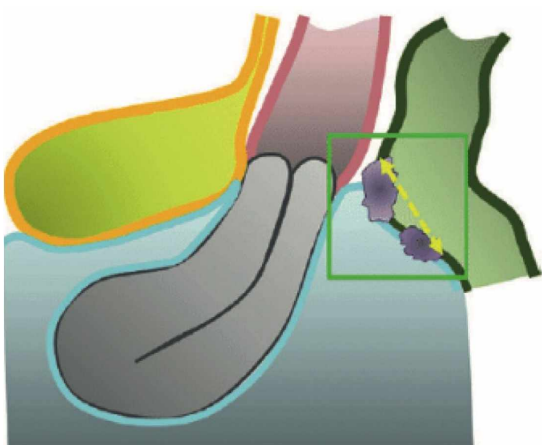


Рисунок 4. Типичное ультразвуковое проявление эндометриоза кишечника (гипозоногенный участок).

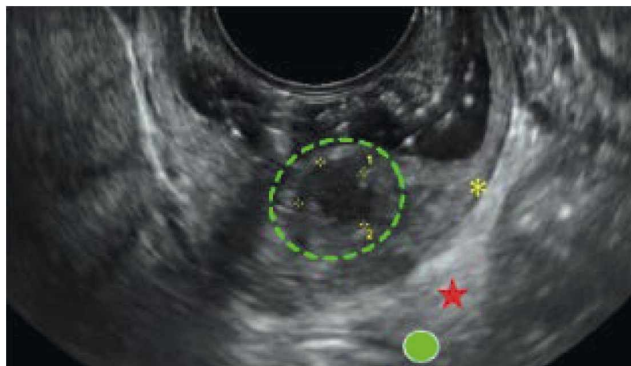

Рис. 5. Гипоэхогенный участок с неровными краями, инфильтрирующий шейку матки и собственный мышечный слой.

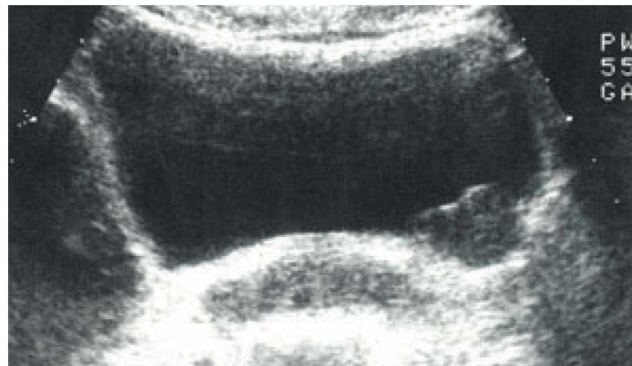


Рис 6. Гипоэхогенный эндометриодный узел по левой боковой стенке мочевого пузыря.

Ультразвуковым признаком глубокого эндометриоза является гипоэхогенное утолщение или наличие узелка или образования с правильными или нерегулярными контурами, расположенных в задних отделах шейки матки или кармане Дугласа [12].

В некоторых случаях эндометриоз не только прорастает шейку матки, но и прерывает серозную оболочку, как показано на Рисунке 5. Прорастание часто наблюдается в случаях глубоких поражений эндометриоза, обнаруживаемых в позадиматочном пространстве, в задней области шейки матки и в Дугласовом пространстве, инфильтрирующий стенку свода влагалища [7].

Не смотря на то, что эндометриоз мочеточника редкое заболевание, прорастая и обтурируя мочеточник, он может стать причиной почечной недостаточности. Вот почему рекомендуется обследование мочевыводящих путей при подозрении на глубокий прорастающий эндометриоз, особенно при наличии узелков размером более 3 см в ректовагинальном пространстве [13].

При эндометриозе круглой связки основным дифференциальным диагнозом является субсерозная лейомиома. При трансабдоминальном исследовании мы видим небольшие гипоэхогенные поражения в проекции круглой связке, которые также наблюдаются и в других локализациях, включающие кишечник и область правого яичника.

Эндометриома мочевого пузыря хорошо обнаруживается при трансагинальном ультразвуковом исследовании и характеризуется гипоэхогенным узловым поражением, расположенным между передней стенкой матки и мочевым пузырем (рис.6).

**Заключение.** Наше исследование показало, что трансабдоминальное ультразвуковое исследование эндометриодного поражения органов малого таза очень специфичен и ложноположительные результаты редки. Отрицательные результаты менее надежны, и женщинам со значительными симптомами все же может быть полезно дополнительное обследование, даже если результаты ТУИ в норме. На точность ультразвуковой диагностики существенно влияет расположение и количество эндометриодных очагов.

Таким образом, как показали данные ультразвукового исследования демонстрируют его полезность в диагностике эндометриоза и может быть рекомендован в качестве обследования первой линии для женщин с подозрением на эндометриоз в силу его простоты, неинвазивности и точности. Кроме того, клиницисты должны внимательно относиться к симптомам, указывающим на заболевание, а специалисты по ультразвуковой диагностике должны пройти специальную подготовку по визуализации эндометриоза.

## Литература/References

1. Boaventura CS, Rodrigues DP, Silva O AC, et al. Evaluation of the indications for performing magnetic resonance imaging of the female pelvis at a referral center for cancer, according to the American College of Radiology criteria. *Radiol Bras.* 2017;50:1-6.
2. Alves I, Cunha TM. Clinical importance of second-opinion interpretations by radiologists specializing in gynecologic oncology at a tertiary cancer center: magnetic resonance imaging for endometrial cancer staging. *Radiol Bras.* 2018;51:26-31.
3. Duarte AL, Dias JL, Cunha TM. Pitfalls of diffusion-weighted imaging of the female pelvis. *Radiol Bras.* 2018;51:37-44.
4. Godoy LL, Torres US, D'Ippolito G. Subinvolution of the placental site associated with focal retained products of conception and placenta accreta mimicking uterine arteriovenous malformation on

- CT and MRI: a lesson to be learned. *Radiol Bras.* 2018;51:135-6.
5. Rodrigues PSC, Silva TSAM, Souza MMT. Endometriose: importância do diagnóstico precoce e atuação da enfermagem para o desfecho do tratamento. *Revista Prd-UniversUS.* 2015;6:13-6.
  6. Dancet EAF, D 'Hooghe TM, Sermeus W, et al. Patients from across Europe have similar views on patient-centred care: an international multilingual qualitative study in infertility care. *Hum Reprod.* 2012; 27:1702-11.
  7. Arruda MS, Camargo MMA, Camargo Jr HSA, et al. Endometriose profunda: aspectos ecográficos. *Femina.* 2010;38:367-72.
  8. Noventa M, Saccardi C, Litta P, et al. Ultrasound techniques in the diagnosis of deep pelvic endometriosis: algorithm based on a systematic review and meta-analysis. *Fertil Steril.* 2015;104:366-83.
  9. Guerriero S, Condons G, van den Bosch T, et al. Systematic approach to sonographic evaluation of the pelvis in women with suspected endometriosis, including terms, definitions and measurements: a consensus opinion from the International Deep Endometriosis Analysis (IDEA) group. *Ultrasound Obstet Gynecol.* 2016;48:318-32.
  10. Goncalves MO, Dias J A Jr, Podgaec S, et al. Transvaginal ultrasound for diagnosis of deeply infiltrating endometriosis. *Int J Gynaecol Obstet.* 2009;104:156-60.
  11. Pires CR, et al. Endometriose. In: Pastore A. *Ultrassonografia em ginecologia e obstetricia.* Rio de Janeiro, RJ: Revinter; 2006.
  12. Chamie LP, Blasbalg R, Pereira RM, et al. Findings of pelvic endometriosis at transvaginal US, MR imaging, and laparoscopy. *Radiographics.* 2011;31:E77-100.
  13. Maignien C, Santulli P, Gayet V, Lafay-Pillet MC, Korb D, Bourdon M, et al. Prognostic factors for assisted reproductive technology in women with endometriosis-related infertility. *Am J Obstet Gynecol.* 2017;216(3):280 e1- e9.
  14. Exacoustos C, Pizzo A, Morosetti G, et al. EP27.12: Endometrioma - the tip of a pelvic disease: TVS findings associated with an ovarian endometriosis. *Ultrasound Obstet Gynecol.* 2016;48(Special Issue):270-393.
  15. Lessey BA, Gordts S, Donnez O, Somigliana E, Chapron C, Garcia-Velasco JA, et al. Ovarian endometriosis and infertility: in vitro fertilization (IVF) or surgery as the first approach? *Fertil Steril.* 2018; 110(7): 1218-26.
  16. Afonso MC, Castro C, Osorio F, et al. Adenomioma: uma apresentação atípica. *Acta Obstet Gynecol Port.* 2014;8:297-9.
  17. Van den Bosch T, Dueholm M, Leone FP, et al. Terms, definitions and measurements to describe sonographic features of myometrium and uterine masses: a consensus opinion from the Morphological Uterus Sonographic Assessment (MUSA) group. *Ultrasound Obstet Gynecol.* 2015;46:284-98.

УДК: 616.311-002.189-07-08

## ЛЕЙКОПЛАКИЯ ПОЛОСТИ РТА: КЛИНИКА, ДИАГНОСТИКА, ЛЕЧЕНИЕ

**Х.П. Камилов, А.А. Кадырбаева, Д.У. Арипова, А. Фазилбекова**

*Кафедра госпитальной терапевтической стоматологии ТГСП, Яшнабадский район, ул. Махтумкули, 103, 100047, Ташкент.*

ORCID: <https://orcid.org/0000-0002-7051-8978>, <https://orcid.org/0000-0003-0446-6716>, <https://orcid.org/0000-0003-0231-3847>

### РЕЗЮМЕ

Лейкоплакия довольно распространенная патология слизистой оболочки полости рта, в 20-30% случаев имеющая тенденцию к злокачественному развитию. Эта проблема заставляет стоматологов задумываться об онко-настороженности. На определенных этапах развития лейкоплакии обратима, своевременная диагностика и лечение предупре-

ждают развитие малигнизации. В данной статье содержится обзор текущих данных литературы для оценки клинических и цитологических характеристик лейкоплакии как предракового поражения.

**Ключевые слова:** слизистая оболочка рта, лейкоплакия, гиперкератоз, диагностика, дисперсные светящиеся частицы, гистология